Aus der Klinik für Ohren-, Nasen- und Halskranke
der Universität Marburg.
Direktor: Professor Dr. Uffenorde.

# Über das Blutbild bei entzündlichen Erkrankungen des Halses.

Inaugural-Dissertation

zur

Erlangung der Doktorwürde
in der Gesamten Medizin

der

Hohen Medizinischen Fakultät der Universität Marburg

vorgelegt von

Annemarie Nebe
aus Berlin-Dahlem.

Marburg 1933

Buchdruckerei Frickert & Co., K.-G. (vorm. P. Stankiewicz' Buchdruckerei G.m.b.H.)
Berlin SW 11, Bernburger Str. 14

Angenommen von der Medizinischen Fakultät Marburg
am 4. Dezember 1933.

Gedruckt mit Genehmigung der Fakultät.

Referent: Professor Dr. Uffenorde.

Aus der Klinik für Ohren-, Nasen- und Halskranke
der Universität Marburg.
Direktor: Professor Dr. Uffenorde.

# Über das Blutbild bei entzündlichen Erkrankungen des Halses.

Inaugural-Dissertation

zur

Erlangung der Doktorwürde
in der Gesamten Medizin

der

Hohen Medizinischen Fakultät der Universität Marburg

vorgelegt von

Annemarie Nebe
aus Berlin-Dahlem.

Marburg 1933

Buchdruckerei Frickert & Co., K.-G. (vorm. P. Stankiewicz' Buchdruckerei G.m.b.H.)
Berlin SW 11, Bernburger Str. 14

Meinen lieben Eltern.

R. UNIV.
BIBLIOTHEEK
LEIDEN

# Über das Blutbild bei entzündlichen Erkrankungen des Halses.

Die Erhebung des morphologischen Blutbefundes bleibt heute nicht mehr nur der internen Medizin vorbehalten, sondern man ist auch in allen Fachkliniken dazu übergegangen, das Blutbild als wichtiges diagnostisches Hilfsmittel in den Gang der Untersuchung einzureihen.

Mit der Schillingschen Hämogramm-Methode haben wir jederzeit die Möglichkeit, uns durch eine praktisch leicht durchführbare Untersuchung vom Krankheitszustand, Reaktionsfähigkeit und Reaktionslage des Organismus zu überzeugen.

Bei allen entzündlichen Erkrankungen ist das Verhalten der Leukocyten ausschlaggebend in diagnostischer und prognostischer Beziehung, und zwar nicht so sehr die absoluten Zahlen als vielmehr das Differentialbild, das die prozentuale Verteilung der verschiedenen Leukocytenformen im Ausstrich darstellt.

Bei mehrmaligen Untersuchungen im Verlaufe eines Krankheitsprozesses ergibt sich dann die biologische Leukocytenkurve (Schilling), die mit der neutrophilen Kampfphase einsetzt und bei günstigem Verlauf der Erkrankung über die monozytäre Abwehrphase in die lymphozytäre Heilphase übergeht. Zur kurzen Charakteristik der einzelnen Phasen sei gesagt, daß im ersten Abschnitt eine Vermehrung der Neutrophilen eintritt und unter ihnen je nach der Schwere der Erkrankung ein mehr oder weniger gehäuftes Auftreten von unausgereiften Zellformen (bei Vermehrung nur der Stabkernigen spricht man von hyporegenerativer, bei Beteiligung auch der Jugendlichen von regenerativer, und schließlich beim Auftreten von Myelocyten von hyperregenerativer Kernverschiebung), daneben eine relative Verminderung der Lymphocyten und ein Absinken, bzw. völliges Verschwinden der Eosinophilen, die einen besonders feinen Indikator für jede Infektion oder Intoxikation darstellen. Die zweite Phase, die im Blutbild nicht immer klar erfaßt wird, ist ausgezeichnet durch Zurückgehen der Neutrophilen und der Kernverschiebung, Wiederauftreten der Eosinophilen, steigende Lymphocyten- und hohe Monocytenwerte. In der dritten, sogenannten lymphatischen Heilphase endlich verschwindet die Kernverschiebung völlig, es tritt eine Vermehrung der Eosinophilen und Lymphocyten auf.

Bei ungünstigem Verlauf wird die neutrophile Kampfphase nicht überwunden; die Kernverschiebung nimmt immer weiter zu bis zum Auftreten von Myelocyten, so daß schließlich sogar leukämieähnliche Bilder entstehen können, zuweilen bei einer Hyperleukocytose bis zu 100 000. Andererseits ist ein rasches Absinken der Neutrophilenwerte und der Gesamtzahlen ebenso ungünstig zu beurteilen (maligne Neutropenie), da hieraus auf ein Versagen des myeloischen Apparates zu schließen ist.

Der eben geschilderte typische Verlauf der biologischen Leukocytenkurve wird zunächst nur bei akuten Prozessen beobachtet; bei chronischen Infektionen sind die einzelnen Phasen weniger ausgeprägt oder überlagern sich. Es besteht z. B. bei nicht sehr virulenten Infektionen mäßige Kernverschiebung bei hohen Lymphocytenwerten. Einzelne Rezidive sind mit akuter Infektion gleichzusetzen, sie rufen erneut das Bild der neutrophilen Kampfphase hervor.

Der Phasenablauf gilt für alle entzündlichen Erkrankungen; die Länge der einzelnen Phasen hängt, abgesehen von der Virulenz der Erreger, von der Beantwortung und Ueberwindung der Schädigung durch den Organismus ab. Daneben spielt die Spezifität der Erreger eine gewisse Rolle wie z. B. bei Masern und Typhus, bei denen nach kurzer neutrophiler Kampfphase sehr rasch der Umschlag zur mono-lymphozytären Phase einsetzt, ein Vorgang, den Schilling besonders beim Typhus mit den örtlichen histologischen Prozessen in Verbindung bringt.

Jede Wendung im Krankheitsgeschehen läßt sich im Blutbild erkennen; da aber eine jede Blutbildveränderung ein an sich unspezifisches Symptom darstellt, ist sie nur im Zusammenhang mit dem klinischen Befunde, sozusagen am Krankenbett, wie Schilling es fordert, zu bewerten.

Daher können wir in allen schweren Fällen auf **fortlaufende Blutuntersuchungen** nicht verzichten, wenn auch der Wert eines einzelnen Blutbildes besonders für den Kundigen nicht zu unterschätzen ist.

In der Marburger Ohren-Nasen-Hals-Klinik wird seit einer Reihe von Jahren der morphologische Blutbefund in allen den Fällen mit herangezogen, die nicht von Beginn an ganz klar liegen. Da über das Blutbild bei entzündlichen Erkrankungen des Ohres und der hieraus entstehenden Verwicklungen in den letzten Jahren verschiedene ausführliche Arbeiten (Heidemann, Levy, Hesse) erschienen sind, die den Wert und die Schwächen der

Blutuntersuchungen als diagnostisches Hilfsmittel bei diesen Erkrankungen gezeigt haben, beschränken wir uns heute auf die Mitteilung unserer Erfahrungen bei entzündlichen Erkrankungen des Halses.

Wir verfolgen habei nicht den Zweck, eine rein statistische Uebersicht über die gefundenen Untersuchungsergebnisse aufzustellen, sondern vor allem die Brauchbarkeit der Methode — vom praktischen Standpunkt aus! — zu überprüfen.

Gerade für die entzündlichen Erkrankungen im Gebiete der Mundhöhle, besonders der Tonsillen ist nun die Untersuchung vor allem wichtig, ja fast unerläßlich, da einmal **primäre Blutkrankheiten** (akute Leukämien) unter Veränderungen an den Rachenorganen auftreten können, die von gewöhnlichen schweren Anginen klinisch zunächst nicht zu unterscheiden sind. Andererseits kommen Krankheitszustände vor, bei denen eine Angina meist ulzerös-nekrotischen Charakters im Vordergrund steht, deren Diagnose und vor allem Prognose **nur** aus dem Blutbild zu stellen ist, die **Lymphoidzellenangina** und die **Agranulocytose.**

Viele von diesen Kranken werden bei schwer gestörtem Allgemeinbefinden unter dem Verdacht der septischen Angina oder der Diphtherie in die Klinik eingewiesen, und erst die Blutuntersuchung ermöglicht eine sichere Diagnosestellung.

Aber nicht nur zur Abgrenzung dieser nicht allzu seltenen Krankheitsbilder, sondern auch zur Erkennung und Beurteilung von Verwicklungen im Verlaufe von Tonsillenerkrankungen leistet uns das Blutbild als Ergänzung der klinischen Untersuchungsmethoden wertvolle Dienste.

Ehe nun die Mitteilung unserer einzelnen Untersuchungsergebnisse erfolgt, schicken wir einige Bemerkungen bezüglich der Gliederung voraus:

Zunächst haben wir auf eine Einteilung der akuten Anginen in A. lacunaris, follicularis usw. von vornherein verzichtet, da sowohl vom klinischen wie vom pathologisch-anatomischen Standpunkt aus diese Unterscheidungen überflüssig und kaum durchführbar sind. Man sollte höchstens seröse und lakunäre Angina unterscheiden.

Bei den akuten Anginen wurde, abgesehen von den durch besondere Erreger hervorgerufenen, nur die Trennung zwischen einfacher, komplikationsloser Angina und den Formen mit peritonsillär fortschreitender Entzündung gemacht, die den Beginn einer

Phlegmone des Spatium parapharyngeum bilden können, und deshalb auch im Zusammenhang mit den Verwicklungen nach Angina besprochen wurden.

Ferner ist zu bemerken, daß aus Gründen der Uebersichtlichkeit eine Trennung in akute und chronische Anginaformen vorgenommen werden mußte, die klinisch besonders beim Erwachsenen oft nicht durchführbar ist (Uffenorde, Zeitschr. f. Laryng. Rhinol. Bd. XLII).

Auf dem Gebiete der einfachen akuten Angina, deren Blutbefunde als erste dargestellt werden sollen, verfügen wir zwar über keine große Anzahl von Beobachtungen, da im allgemeinen in unserer Klinik zunächst diese Fälle nicht aufgenommen werden, sondern erst bei besonders schwerem, langwierigen Verlauf oder beim Auftreten von Verwicklungen, die chirurgisches Eingreifen erforderlich machen.

Nach Schultz, Sternheimer, Schmidt ist das Blutbild der komplikationslosen Angina ausgezeichnet durch mäßige Hyperleukocytose, die nach dem 2. Tage rasch absinkt, Neutrophilie von 75%, geringe Kernverschiebung bei normalen oder subnormalen Eosinophilenwerten. Sternheimer betont allerdings, daß er auch bei unkompliziertem Verlauf gelegentlich eine erhebliche Linksverschiebung gefunden habe (bis zu 33% Stabkernigen), und damit der Wert der Methode zur Abgrenzung von septischen Allgemeinerkrankungen herabgesetzt würde. Die von uns erhobenen Befunde decken sich fast mit den von Schultz angegebenen, eine stärkere Kernverschiebung haben wir nie beobachtet, die Neutrophilen waren kaum vermehrt; häufiger fiel eine Verminderung der Eosinophilen auf.

Als besondere Form der akuten Anginen sollen zunächst die im Zusammenhang mit **akuten Infektionskrankheiten** auftretenden Erwähnung finden.

Für die Erkennung der Scharlach-Angina, die häufig eins der ersten Symptome darstellt, wird von verschiedenen Autoren (Schultz, Baastrup) die Eosinophilie herangezogen, eine Beobachtung, der Nägeli insofern widerspricht, als vor Ausbruch des Exanthems, solange die größten diagnostischen Schwierigkeiten bestehen, gerade dieses Symptom regelmäßig fehlt, ebenso wie in den Fällen, die ohne Exanthem verlaufen. Wir sahen kürzlich bei einem 22jährigen Studenten sogar nach Ausbruch des Exanthems, das mangels anderer Anhaltspunkte für Scarlatina zunächst als

Arzneiexanthem aufgefaßt wurde, noch völlige Aneosinophilie. Im übrigen ist der Blutbefund uncharakteristisch.

Dasselbe gilt von der Diphtherie. Auch hier spricht das Blutbild nur für eine akut entzündliche Genese. Die Hyperleukocytose und die Neutrophilie sind wohl meist höher als bei einfachen Anginen, auch die Kernverschiebung nimmt meist höhere Grade an (Schultz fand gelegentlich sogar Myelocyten!), aber zahlenmäßig läßt sich das nicht festlegen. Von Bedeutung ist nur, daß ein Blutbefund mit Vermehrung der lymphatischen Elemente sicher **gegen** Diphtherie spricht (Nägeli); für die Abgrenzung der **Lymphoidzellenangina** ist das um so wichtiger, als der Lokalbefund häufig zu Fehldiagnosen Anlaß gegeben hat.

Dabei brauchen auch bei ganz schweren Krankheitszuständen die Veränderungen im Blute durchaus nicht entsprechend zu sein. Ein von uns gesehener Fall von toxischer Diphtherie bei einem 11jährigen Knaben, der bei gleichzeitig auftretender hochgradiger degenerativer Nierenschädigung innerhalb weniger Tage zum Exitus führte (Herztod), zeigte noch ganz zuletzt bei starker Hyperleukocytose von über 20 000 nur mäßige Kernverschiebung und kaum verminderte (25%) Lymphocytenwerte.

Die ganz seltenen Fälle von **maligner Diphtherie**, die mit relativer und absoluter Mono-Lymphocytose einhergehen, können praktisch wohl vernachlässigt werden (vergl. hierzu die von Haken als Monocytenanginen mit letalem Ausgang veröffentlichten Fälle, die Königsberger in seiner Entgegnung dem Gebiete der malignen Diphtherie zuweist). Differentialdiagnostisch kommen sie kaum in Betracht, da gerade in diesen Fällen das allgemeine klinische Bild — hämorrhagische Diathese, schwere Nierenschädigung, degenerative Herzveränderungen — und nicht der Blutbefund ausschlaggebend ist.

Eine weitere besondere Form der entzündlichen Tonsillenerkrankungen, deren Entstehung einem spezifischen Erreger, bzw. einer Erregersymbiose zugeschrieben wird, stellt die Angina Plaut-Vincent dar. Die bis jetzt mitgeteilten Blutbefunde sind wenig einheitlich und um so mehr mit Vorsicht aufzunehmen, je enger man den Begriff der Erkrankung faßt, d. h. je mehr man die Diagnosenstellung vor allem vom klinischen Bilde und nicht vom bakteriologischen Befunde abhängig macht.

Dem subakut mit geringer Temperatursteigerung und unerheblichen subjektiven Beschwerden einhergehenden typischen Bilde (ich beziehe mich dabei zunächst nur auf die ulzeröse Form) ent-

spricht durchaus die von vielen Autoren dabei im Blute gefundene, zuweilen recht hohe **Lymphocytose.** Nach Schilling stellt die lymphatische Reaktion das Blutbild der langwierigen, der chronischen oder der von vornherein ganz milden Erkrankungen dar, unter die man die Infektion mit den wenig virulenten fusiformen Bazillen und Spirochäten wohl einreihen kann. Diesem fast ausschließlich lokal begrenzt bleibenden Entzündungsprozeß, der in der Regel nur wenig Allgemeinsymptome auszulösen vermag, entspricht ferner die Tatsache, daß man in manchen Fällen, die klinisch keine Abweichung von dem typischen Bilde zeigten, ein ganz normales Blutbild finden kann, wie wir es einige Male feststellen konnten. Die Infektion blieb hier so lokal begrenzt, daß sie keine Allgemeinreaktion und Abwehr des Körpers hervorgerufen hatte. Dagegen beobachtete Schultz gelegentlich ausgesprochene Kernverschiebung bei niedrigen Neutrophilenwerten, so daß er dem Virus die Fähigkeit, einen Reiz auf das Knochenmark auszuüben, zugesteht.

Neben dieser ulzerösen Form der Angina Plaut-Vincent, deren Diagnose sich auf Lokal- und bakteriologischem Befund wie auf dem charakteristischen Allgemeinzustand aufbaut, wird eine zweite — pseudomembranös-diphtheroide — Form beobachtet, deren Auffassung nicht einheitlich ist. Obwohl die Temperaturen bei dieser eben genannten Form durchschnittlich höher sind, wird der Verlauf z. B. von Zarniko (Handbuch Denker u. Kahler, III. Bd.) als besonders leicht bezeichnet, während sie von anderen Autoren als schwere Allgemeinerkrankung mit hochgradig vermindertem Kräftezustand beschrieben wird. Diese Form ist es auch, die zunächst zu einer Identifizierung mit der Lymphoidzellenangina geführt hat (Zikowsky), daher wird in dem Zusammenhange noch mehr darüber zu sagen sein.

Von den **chronischen** Entzündungen der Gaumenmandeln sollen die durch besondere Erreger hervorgerufenen als die am weitaus seltensten vorweg genommen werden.

Wie bei allen spezifischen chronischen Erkrankungen des Körpers kommen auch hier vor allem die Lues und die Tuberkulose in Frage, wenngleich sie in diesem Zusammenhang wenig bedeutungsvoll sind.

Die Mitteilungen, die bis jetzt über morphologische Blutuntersuchungen bei luetischen (sekundären) Tonsillenerkrankungen vorliegen, sind wenig aufschlußreich. Die Veränderungen im Blute entsprechen der Immunitätslage des Körpers gegenüber der allge-

meinen luetischen Infektion, von der die Tonsillenerkrankung nur eine Manifestation ist. Daß hierbei häufiger Lymphocytose und vereinzeltes Auftreten von lymphocytären Reizformen beobachtet wurde, ist bei der ausgesprochenen Affinität des Virus zum lymphatischen System erklärlich.

Bei der Vielgestaltigkeit des Lokalbefundes (vergl. Schultz, Erkrankungen der Gaumenmandeln.) kann unter Umständen das Blutbild von der Diagnosestellung: einfache akute Angina oder Diphtherie zurückhalten und Veranlassung zur Anstellung der serologischen Reaktion geben.

Ebenso wenig Unterstützung ist von der Blutbilduntersuchung für die Stellung der Diagnose **Tonsillitis tuberculosa** zu erwarten, die klinisch oft große Schwierigkeiten bereitet und einwandfrei erst durch sorgfältige histologische Untersuchung der enukleierten Mandeln geklärt werden kann. Das gilt vor allem für die Fälle, bei denen eine tuberkulöse Erkrankung anderer Organe nicht vorhanden oder nicht nachweisbar ist.

Bei zwei Patientinnen im Alter von 16 und 22 Jahren wurde wegen Verdacht auf Tonsillitis tuberculosa die Enukleation vorgenommen und die Diagnose durch die mikroskopische Untersuchung bestätigt. Im ersten Falle wurden anamnestisch häufige Halsentzündungen angegeben, daneben eine schon viele Monate bestehende kleinapfelgroße Drüsenschwellung am rechten Kieferwinkel, die bei der Aufnahme auch bestätigt wurde; außerdem fand sich lokal auf der rechten Tonsille eine flache, ulcusähnliche Vertiefung. Bei dieser Patientin ergab die Blutuntersuchung einen völlig normalen Befund. Im zweiten Fall ließ die Anamnese eher an eine Tuberkulose denken. Patientin hatte vor 2 Jahren eine fieberhafte Angina durchgemacht, $^1/_2$ Jahr später trat ein Erythema nodosum an beiden Beinen auf, gleichzeitig wurde Drüsenschwellung am Kieferwinkel r. bemerkt, die jetzt vor 4 Wochen abermals in Erscheinung trat, zurückging und 8 Tage vor der Aufnahme erneut von der Patientin beobachtet wurde, sonst keine subjektiven Beschwerden. Der Tonsillenbefund war uncharakteristisch, die histologische Untersuchung ergab Tbc. Blutbild am Tage der Enukleation: Leuk. 11 200, Eos. 2%, Stabk. 5%, Segm. 65%, Lymph. 26%, Mono. 2%.

Das Blutbild zeigte also in beiden Fällen, abgesehen von der mäßigen Hyperleukocytose des zweiten, keine entsprechenden Veränderungen, ohne daß wir in beiden Fällen von einer Anergie des Körpers dem Infekt gegenüber hätten sprechen können, denn beide

Patientinnen überstanden die Enukleation gut, zeigten vorzügliche Heilungstendenz und konnten innerhalb kurzer Zeit bei gutem Allgemeinbefinden entlassen werden.

In bezug auf die unspezifischen entzündlichen Erkrankungen wurde oben schon erwähnt, daß eine sichere Trennung zwischen akuten und chronischen Prozessen nicht immer durchführbar ist. Besonders bei den rezidivierenden Erkrankungen können wir zwar von akuten Schüben sprechen, sind uns aber bewußt, daß auch in der Zwischenzeit sich lokal ein fortwährender Kampf zwischen Bakterien und Organismus abspielt, d. h. daß die Entzündung latent fortbesteht und bei jeder Gelegenheit (ungünstige äußere Bedingungen, plötzliche Abkühlung usw.) wieder zum Aufflackern kommen kann und kommt.

Je nachdem, ob nun ein akuter Schub vorliegt oder ob die Untersuchung im Intervall vorgenommen wird, werden wir die entsprechenden Blutveränderungen zu erwarten haben, und zwar im akuten Schub die Anzeichen der frischen Entzündung: hyporegenerative Kernverschiebung bei Neutrophilie und leichter Hyperleukocytose.

Im allgemeinen fanden wir bei den im Intervall zur Enukleation kommenden Patienten hochnormale Gesamtleukocytenwerte oder geringe Hyperleukocytose; Kernverschiebung kam nur selten dabei zur Beobachtung ebenso wie Aneosinophilie. In vielen Fällen bestand eine relative Lymphocytose, die aber bei den sehr schwankenden normalen Lymphocytenwerten (bis zu 35% können besonders bei Jugendlichen noch in das Bereich des Normalen gehören!) nicht einheitlich zu beurteilen ist. Immerhin können wir aber Werte von über 35% (beobachtet wurden bis zu 45%) sicher als Ausdruck einer chronischen Entzündung auffassen. In diesem Zusammenhang soll auch auf die von Boland mitgeteilten Befunde eingegangen werden. B. gibt an, in den meisten Fällen von chronischer Tonsillitis vor der Enukleation eine „lymphatische Reaktion" gefunden zu haben. Dabei legt er als normal absolute Lymphocytenzahlen von 1380 -1640 zugrunde, was bei einer Gesamtzahl von 6 –8000 nur knapp 25% ausmachen würde. Diese Werte sind sicher zu niedrig gegriffen, besonders wenn man in Betracht zieht, daß die Mehrzahl der zur Enukleation kommenden Kranken im jugendlichen Alter steht. Setzt man zunächst die Grenze der normalen Werte höher als B. sie angenommen hat und sieht ferner von den Fällen ab, die mit einer mäßigen, jedem chronischen Krankheitszustand entsprechenden Lymphocytose einhergehen, so schränkt sich die

Zahl der Fälle erheblich ein, bei denen die Bezeichnung „lymphatische Reaktion" gerechtfertigt ist. Solche Fälle kommen wohl zur Beobachtung, nur sollte man die Bezeichnung nicht zu sehr verallgemeinern und nur für ausgesprochene Fälle vorbehalten.

Wir können uns ferner nicht entschließen, die erhöhten Lymphocytenzahlen — wie B. es tut — in ursächlichen Zusammenhang mit der reichlichen Entwicklung des lymphatischen Gewebes in den Tonsillen selbst zu bringen, wenn wir auch oft vermehrte Mitosenbildung in chronisch entzündeten Gaumenmandeln bestätigen konnten. Im Vergleich zur Menge des gesamten Lymphapparates des Körpers, der doch als Ganzes an der Hämatopoese beteiligt ist, dürfte quantitativ das Tonsillengewebe kaum den Ausschlag geben. Weiter spricht dagegen unsere Beobachtung, daß die Lymphocytose nach der Enukleation nicht unmittelbar zurückgeht, sondern zuweilen noch ansteigt, es sich also immer noch um die Genesungslymphocytose handelt, die nun mit der Entfernung des Infektionsherdes erst völlig zur Entwicklung kommt. Erst im weiteren Verlauf des Heilungsprozesses geht dann die Lymphocytose langsam zurück.

Als Beispiel einer lymphatischen Reaktion sei folgender Fall mitgeteilt:

K. M., 20jähriger Student, leidet seit etwa $1^1/_2$ Jahren an eitrigen Stirnhöhlenkatarrhen, neigt zu Erkältungen, dabei jedesmal auch Beteiligung der Gaumenmandeln; schon seit längerer Zeit von verschiedenen Aerzten mit Absaugen, Ausquetschen (!) der Tonsillen behandelt. Von Prof. Uffenorde schon vor einem Jahr Enukleation vorgeschlagen. Im Verlauf der letzten 6 Monate häufiger Schluckschmerzen, aber während dieser Zeit angeblich keine akute Angina gehabt. Fühlt sich in letzter Zeit sehr schlapp, hat häufig Schmerzen in der Nierengegend, Nierenreizung ärztlicherseits festgestellt. Kommt zur Enukleation. Blutbefund: Leukocyten 14400, Eos. 0%, Bas. 2%, Stabk. 2%, Segm. 27%, Lymph. 64%, Mon. 5%. Unter den Lymphocyten befanden sich zahlreiche große, z. T. atypische Formen, auch einzelne Plasmazellen, so daß ohne Zusammenhang mit dem klinischen Bild an eine im Abklingen begriffene Lymphoidzellenangina hätte gedacht werden können. Zwei Tage nach der Ausschälung folgender Blutbefund: Leuk. 12000, Bas. 1%, Stabk. 1%, Segm. 26%, Lymph. 68%, Monoc. 4%. Glatter Heilungsverlauf, langsamer Rückgang der Lymphocytose.

Nun war in diesem Falle der Prozeß nicht lokal beschränkt geblieben, es hatte sicher eine Einschwemmung von Bakterien in die Blutbahn stattgefunden, — Ausdruck dafür war die Nierenschädigung und die ausgesprochene Kräfteherabsetzung — so daß wir mit Berechtigung hier von einer **latenten Sepsis** sprechen können, die wir verhältnismäßig häufig im Anschluß an chronische Tonsillitiden auftreten sehen. So verschieden dieses Krankheitsbild der chronischen von dem der akuten Sepsis in bezug auf die Heftigkeit seiner Symptome ist, so wenig auffallend sind auch die Blutbildveränderungen im Vergleich zu denen bei akuter Sepsis. (Das oben angeführte Beispiel soll dabei nicht als Prototyp für das Blutbild bei latenter Sepsis dienen.) Ebenso wenig wie sich z. B. latente Abszesse bei chronischer Tonsillitis irgendwie im Blutbild kenntlich machen, ebenso wenig kann man in den allermeisten Fällen das Bestehen einer schleichenden Sepsis aus dem Blutbild ablesen, das sich praktisch kaum von dem bei chronischer Entzündung unterscheidet, wie auch klinisch die Uebergänge oft fließend sind. Wir sahen außer mäßiger Hyperleukocytose und hohen Lymphocytenwerten keine wesentlichen Veränderungen, eine stärkere Kernverschiebung wurde von uns nicht beobachtet, doch muß hierauf besonders geachtet werden.

Die Veränderungen im Blutbild, die bei **Verwicklungen** im Verlauf einer **akuten Angina** auftreten, sind meist auffallender, bei wechselndem diagnostischen Wert. Zur Erkennung eines **Peritonsillarabszesses** wird man bei dem meist eindeutigen örtlichen Befund nicht auf das Blutbild als differentialdiagnostisches Hilfsmittel angewiesen sein, zudem auch hier die angegebenen Werte sehr schwankend sind.

Sternheimer fand eine Leukocytose von 7—20 000, dabei Neutrophilie, weniger Jugendformen als bei akuter Angina, Schultz gibt ebenfalls Hyperleukocytose bei Neutrophilie von 60—93% und Lymphopenie an. Wir fanden bei unseren Fällen eine Hyperleukocytose von 10—20 000, Neutrophilie von 70—80%, geringe Kernverschiebung (nur in etwa 15% der Fälle mehr als 8 Stabkernige, nie Jugendliche). Die Eosinophilen fanden wir meist vermindert, selten ganz fehlend.

Dies alles sind Werte, die zum Teil an der oberen Grenze des Normalen liegen, teils sich wenig oder gar nicht von denen bei akuter unkomplizierter Angina unterscheiden; durchschnittlich finden sich also, abgesehen von der Hyperleukocytose, keine hoch-

gradigen Veränderungen. Jede ausgeprägtere Kernverschiebung muß daher den Verdacht auf eine beginnende tiefergreifende Verwicklung erwecken.

Diagnostisch wichtiger ist nun die rechtzeitige Unterscheidung zwischen Peritonsillarabszeß und **peritonsillär fortschreitender Entzündung,** die aus dem örtlichen Befund oft nicht leicht zu treffen ist. Besteht nun klinisch der Verdacht auf eine submukös fortschreitende Entzündung, so wird er durch Veränderungen des Blutbildes im Sinne einer Aneosinophilie, starker Kernverschiebung bis zu den Jugendlichen nur bestätigt, die Gesamtzahlen können dabei von wechselnder Höhe sein, ausschlaggebend ist allein das Differentialbild.

Als Beispiel einer peritonsillären Phlegmone mit günstigem Heilungsverlauf sei folgender Fall angeführt:

J. B. 43j. ♂, aufgenommen 31. 5. 31. Vor 3 Tagen akut erkrankt mit Fieber, Hals- und Kopfschmerzen, gestern vom Hausarzt Inzision am Halse links vorgenommen, wobei sich kein Eiter, sondern nur Blut entleerte. Weiter starke Schluckbeschwerden, Einweisung in die Klinik. Bei der Aufnahme: Temp. 38,4, schlechtes Allgemeinbefinden. Lokal: r. Tonsille und Gaumenbogen ödematös geschwollen, gerötet, l. Gaumenbogen prall vorgewölbt, Inzisionswunde. 1. 6. Blutbild: Leuk. 12 600, Eos. 0%, Jgdl. 2%, Stabk. 15%, Segm. 60%, Lymph. 18%, Mono. 5%. 2. 6. Diffuse Vorwölbung des linken Gaumenbogens nicht zurückgegangen. Inzision der peritonsillitischen Phlegmone l., es entleert sich kein Eiter, nur Blut. 3. 6. Temp. 38,2. Leuk. 10 800, Eos. 5%, Jgdl. 1%, Stabk. 9%, Segm. 65%, Lymph. 18%, Mono. 1%. Vom 5. 6. ab lytische Entfieberung, Rückgang der peritonsillären Schwellung, Besserung des Allgemeinbefindens. 12. 6. Leuk. 6600, Bas. 1%, Eos. 6%, Stabk. 1%, Segm. 60%, Lymph. 32%, Mono. 1%. Nach wenigen Tagen geheilt entlassen.

In diesem Falle konnten wir aus dem Blutbild folgendes lesen: zu Beginn zeigt die regenerative Kernverschiebung mit Aneosinophilie an, daß ein nicht ganz leichter entzündlicher Prozeß in der Entwicklung begriffen ist mit noch zweifelhafter Prognose. Zwei Tage später läßt trotz ebenso hoher Temperaturen und unwesentlicher Aenderung des Lokalbefundes der Rückgang der Kernverschiebung und das Wiederauftreten der Eosinophilen (5%) die Wendung zum Besseren erkennen, die dann auch wiederum 2 Tage

später mit Entfieberung und Rückgang der Schwellung im Halse klinisch nachweisbar wird. Nach 8 Tagen ist der Prozeß mit völligem Schwinden der Kernverschiebung und hohen Lymphocytenwerten endgültig in die Heilphase eingetreten.

Nun waren im vorliegenden Falle die Veränderungen des Blutbildes nicht so ausgeprägt, daß sie eine ganz zuverlässige Abgrenzung gegen Peritonsillarabszeß ermöglicht hätten, doch immerhin auffallend genug, um die Wahrscheinlichkeitsdiagnose „peritonsilläre Entzündung" zu stützen. Gehen nun die eben beschriebenen Blutbildveränderungen noch weiter, d. h. nehmen die Kernverschiebung und Abfall der Lymphocyten zu, so ist mit Sicherheit der Uebergang in eine septische Erkrankung daraus zu lesen. Dabei ist zu bedenken, daß ein in diesem Sinne positiver Ausfall uns sehr viel sagen, richtunggebend für Diagnose und Therapie sein kann, dagegen ein negatives Ergebnis allein nie ausschlaggebend für Beurteilung und Handeln sein darf. Denn für die Veränderungen im Blutbild ist nicht allein das in den Körper von außen eingedrungene schädigende Agens — d. h. Menge, Art und Virulenz der Erreger — verantwortlich zu machen, sondern wesentlich ist die Reaktion des Körpers auf diese Schädigung und die Abwehrfähigkeit des Organismus ihr gegenüber.

Aus dem wechselnden Kampf zwischen diesen beiden Faktoren erklärt sich auch die Vielfältigkeit der bis jetzt im Schrifttum über Blutbilduntersuchungen bei **septischen Verwicklungen nach Angina** niedergelegten Beobachtungen. Fällen mit hochgradiger Leukocytose, Kernverschiebung bis zu den Myelocyten, Aneosinophilie, Lymphopenie stehen andere gegenüber (Voss), die Leukopenie ohne Linksverschiebung oder nur relative Neutrophilie bei Aneosinophilie und Lymphopenie aufwiesen, oder es kommt nach sehr beträchtlicher neutrophiler Leukocytose (Nägeli) durch toxische Zellhemmung im Knochenmark zum vollständigen Rückgang der Leukocytose und zu degenerativen Veränderungen an den einzelnen neutrophilen Blutzellen. Sternheimer warnt deshalb vor einer summarischen Betrachtung der Blutbilder und führt in diesem Zusammenhang den Satz Schottmüllers an, den er auch auf die **postanginösen septischen Erkrankungen** angewendet wissen will: „Die Sepsis hat kein eigentliches Blutbild, Art des Erregers, Einwirkung des Toxins auf die Blutbildungsstätten, metastatische Eiterungen, Schädigungen der hämatopoetischen Organe und nicht zuletzt die individuelle Disposition lassen die Veränderungen im Blutbild nicht auf eine gemeinsame Formel bringen."

Wir haben auch keinen bestimmten Zusammenhang zwischen den auf verschiedenen anatomischen Wegen (Uffenorde) entstehenden Sepsisformen und den zugehörigen Blutbefunden entdecken können. Gleichviel ob es sich um eine fortschreitende Phlegmone oder um eine auf dem Wege sekundärer Venenthrombose metastasierende Sepsis handelte, entsprach auch in unseren Fällen das Blutbild als unspezifisches biologisches Symptom nur der Reaktionslage gegenüber dem Infekt, wichtig und zuverlässig genug zur Beurteilung der Prognose.

Zwei Fälle werden zur Vervollständigung dieses Kapitels hier kurz berichtet:

J. M. 62j. ♂, aufgenommen 31. 12. 31. Vor 3 Tagen akut erkrankt mit Halsschmerzen, seit gestern zunehmende Schwellung der r. Halsseite, abends Schüttelfrost. Aufnahmebefund: Tonsillen hochrot, ödematös, Beläge, r. Gaumenbogen vorgewölbt. Rechte Halsseite zwischen Sternocleido und Unterkiefer bis zur Thyreoidhöhe stark geschwollen und druckschmerzhaft. Blutbild: Leuk. 32 400, Eos. 0%, Jgdl. 5%, Stabk. 18%, Segm. 64%, Lymph. 6%, Mono. 7%.

1. 1. 32 morgens operative Eröffnung der Hals- und Mundbodenräume: aus sämtlichen Interstitien quillt grau-grüner, stinkender Eiter; auch aus der Parotisloge, dem Spatium submaxillare und sublinguale sowie vom Mediastinum her entleert sich Eiter unter Druck. Vier Stunden post operationem beginnende Kreislaufinsuffizienz, 10 h Exitus. Sektionsbefund: Postanginöse Peritonsillitis phlegmonosa, Phlegmone des Spatium parapharyngeum mit Fortschreiten auf das Mediastinum.

Ueber den zweiten Fall sei hier nur ganz kursorisch berichtet, da er in diesem Zusammenhang nicht erschöpfend behandelt werden kann.

W. W. 29 J. ♂, aufgenommen 9. 2. 1933. Vor 3 Tagen akut erkrankt mit Kopf- und Halsschmerzen, Temperatur bis 38,6. Am Tage der Aufnahme plötzlich Ansteigen der Temperatur auf 41,2, Schüttelfrost. Nachmittags Aufnahme. Lokalbefund: L. Tonsille gerötet, mit grau-weißen Belägen bedeckt, r. Tonsille nur gerötet, beiderseits druckschmerzhafte Halsdrüsenschwellung. 10. 2. Enukleation zur Ausschaltung des Sepsisherdes, trotzdem bleibt Temp. hoch, am 12. und 13. 2. wieder Schüttelfröste. 13. 2. wird Operation vorgenommen, in deren Verlauf sich die Notwendigkeit einer Jugularisunterbindung (Thrombose) und

Bulbusoperation nach Grunert ergibt. Obgleich hiermit die vollständige Ausschaltung der thrombosierten Teile gelingt, in den nächsten Tagen weiter hohe Temperaturen und Schüttelfröste. Am 15. 2. zeigt sich bei der Revision des Wundgebietes, daß die Gesichtsvenen und Vena jugularis ext. thrombosiert sind; sie werden operativ ausgeschaltet. 16. 2. Umgebung des linken Auges stark angeschwollen, daher zweite Nachoperation: Verfolgung der Vena fac. ant. in die Tiefe und fast bis zum Augenwinkel, Resektion der Vene. Im Verlauf der nächsten Tage weiter Schüttelfröste; Puls wird schlechter, bronchopneumonische Herde in beiden Lungen. 22. 2. Gewebe im Operationsgebiet zeigen nur geringe Heilungstendenz, aber anscheinend kein Fortschreiten der Infektion mehr von dieser Stelle aus. 23. 2. Spalten und Drainieren eines ausgedehnten Abszesses am rechten Unterschenkel. 25. 2. Keine Schüttelfröste mehr, Temperaturen zwischen 37,2 und 39,6. Pneumonie. 2. 3. Allmählicher Kräfteverfall, kachektisches Aussehen, Benommenheit. Kernig. Nach ganz vorübergehender Besserung starke Verschlechterung, Dilatation des Herzens, hohe Pulsfrequenz, Benommenheit. 8. 3. Exitus.

Auszug aus dem Sektionsprotokoll: Zahlreiche Abszesse in beiden Lungenunterlappen, Pleuritis fibrinosa, teilweise purulenta, bdsts. Pyothorax. Bronchopneumonie bdsts. Thrombophlebitis purulenta sinus sigmoidei sin., Pachymeningitis interna et Leptomeningitis purulenta gravis regionis frontalis et parietalis cerebri. Leptomeningitis spinalis purulenta.

Das Blutbild verhielt sich nun während des Verlaufes folgendermaßen: Am Aufnahmetage Leuk. 12 300, Eos. 0%, Jgdl. 1%, Stabk. 18%, Segm. 72%, Lymph. 5%, Mono. 5%. Auffallend ist nun, daß im Laufe der ganzen Erkrankung zwar die Gesamtzahlen erhebliche Unterschiede aufwiesen (zwischen 8500 und 27 600; durchschnittlich bewegten sie sich zwischen 12 600 und 18 000), daß aber die prozentuale Verteilung nur sehr geringe Schwankungen zeigte; so hielt sich die Neutrophilie dauernd zwischen 85 und 91% und dementsprechend zeigten auch die Lymphocytenwerte nur ganz minimale Ausschläge. Bei graphischer Darstellung ergibt sich daraus eine fast horizontal verlaufende Kurve für die Befunde: Neutrophilie und Lymphocytenzahl. Eine Wendung zum Besseren, wenn auch nur vorübergehender Art, die durch eine Näherung bzw. Schnitt der Neutrophilie- und Lymphocytenkurve dargestellt sein würde, kommt nirgends zum Ausdruck, sondern nur die langdauernde, unveränderte Kampfstellung gegenüber dem Infekt.

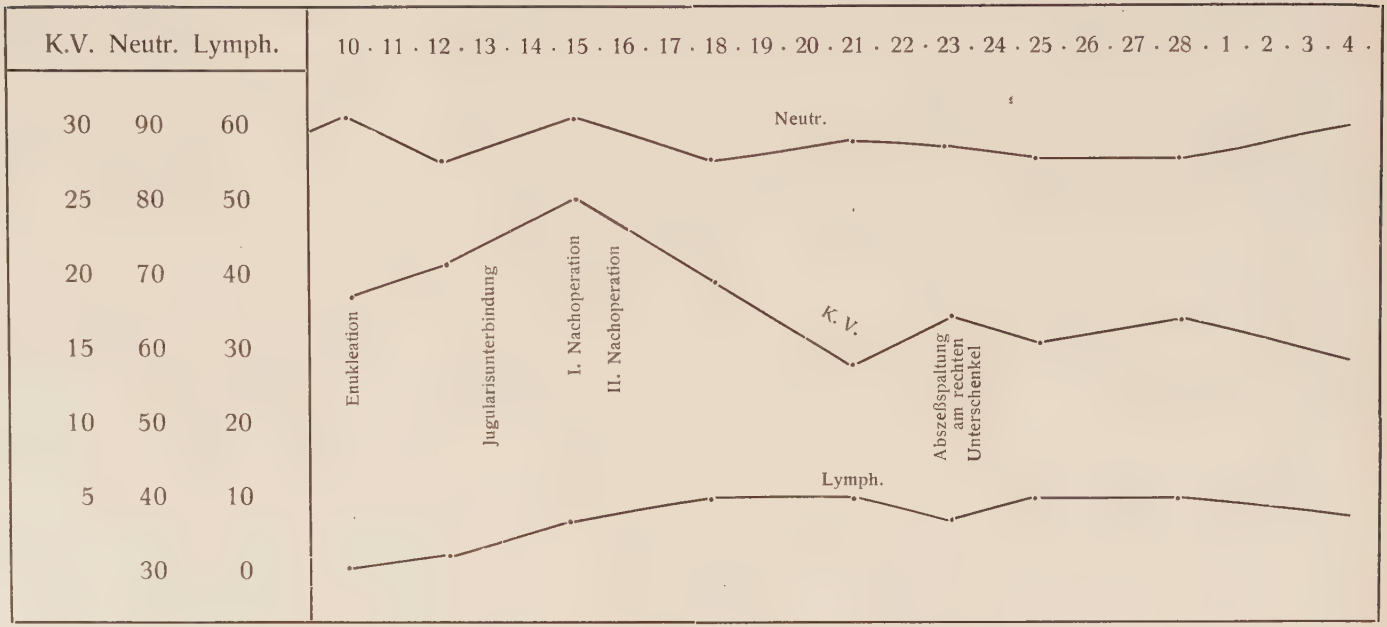
K.V. Neutr. Lymph.
30 90 60
25 80 50
20 70 40
15 60 30
10 50 20
5 40 10
30 0
10 · 11 · 12 · 13 · 14 · 15 · 16 · 17 · 18 · 19 · 20 · 21 · 22 · 23 · 24 · 25 · 26 · 27 · 28 · 1 · 2 · 3 · 4 ·
Neutr.
Enukleation
Jugularisunterbindung
I. Nachoperation
II. Nachoperation
K. V.
Abszeßspaltung am rechten Unterschenkel
Lymph.

Lediglich die Kernverschiebung zeigt trotz ebenfalls geringer Schwankungen einen gewissen Rückgang, den man nicht als günstiges Zeichen auffassen konnte. Ueberhaupt erscheint die Kernverschiebung im Hinblick auf die pathologisch-anatomischen Prozesse, das massenhafte Einschwemmen von Erregern in die Blutbahn, dann auf die zuletzt aufgetretene Meningitis relativ niedrig.

Obwohl man hier nicht direkt von einem Versagen der Abwehrmaßnahmen sprechen kann, so machte sich doch im weiteren Verlauf gleichzeitig mit dem Auftreten von degenerativen neutrophilen Zellformen im Blutbild eine gewisse Reaktionslosigkeit geltend, die auch klinisch ihren Ausdruck im Aufhören der Schüttelfröste, in der geringen Heilungstendenz im Wundgebiet fand, ebenso wie in der klinischen Symptomlosigkeit der eitrigen Meningitis cerebri et spinalis, die intra vitam nicht diagnostiziert werden konnte. So berechtigten uns die fortlaufenden Untersuchungen des Blutbildes nie zur Stellung einer günstigeren Prognose, und diese Beurteilung mußte uns leider durch den letalen Ausgang bestätigt werden.

Besonders hervorzuheben sei noch, von wie wechselnder Höhe die Gesamtzahlen sein können, ohne daß prognostisch und diagnostisch irgendwelche Schlüsse daraus gezogen werden dürfen. Sehr hohe Werte wie im ersten Fall (32 400) werden ohne weiteres zu kritischer Beurteilung zwingen; doch darf man sich durch niedrige Gesamtzahlen nicht täuschen lassen, bei denen trotzdem eine hochgradige Kernverschiebung vorhanden sein kann. Uffenorde (I. Internationaler Kongreß für Oto-Rhino-Laryngologie, Kopenhagen: Acta otolaryngologica.) hat schon vor einigen Jahren darauf hingewiesen, daß septische Erkrankungen dauernd ohne Hyperleukocytose verlaufen können. Eine einfache Leukocytenzählung ohne gleichzeitiges Differentialbild ist demnach völlig wertlos.

Als besonders wichtiges, oft sogar einzig entscheidendes diagnostisches Hilfsmittel dient uns das Blutbild bei der Erkennung der **Lymphoidzellenangina**, eines Krankheitsbildes, das wegen seiner unklaren Ätiologie, seiner problematischen Zusammenhänge mit anderen Krankheitszuständen immer wieder Anteilnahme beansprucht.

Ueber die in unserer Klinik beobachteten 13 Fälle konnten wir kürzlich berichten und zeigen, wie wechselnd in bezug auf Beginn, Symptome, Dauer und Schwere des Verlaufs das gesamte Krankheitsbild sich darstellt. Bei einer weiteren Anzahl von Fällen, die

wir inzwischen gesehen haben, konnten wir die gleichen Beobachtungen machen, und auch aus der großen Zahl der bis jetzt im in- und ausländischen Schrifttum veröffentlichten Fälle geht dasselbe hervor.

Die Blutbildveränderungen, die uns zu der Diagnosestellung veranlaßten, sind bei sehr schwankenden Gesamtzahlen (von normalen Werten bis zu 20 und 30 000, bei Kindern sind sogar Werte bis zu 58 000 zur Beobachtung gekommen) eine prozentuale Vermehrung der Lymphocyten durchschnittlich bis zu 75%, seltener bis zu 95%. Unter den Lymphocyten finden sich im Ausstrich zahlreiche atypische, besonders große Formen mit breitem Protoplasmasaum, unregelmäßig gestalteten, oft gebuchteten Kernen; das Zellplasma zeichnet sich durch besonders auffallende Basophilie aus, weiter durch das Auftreten von azurophilen Granula und Vakuolen Daneben kommen alle Uebergänge zu den typischen kleinen Lymphocyten vor, die in seltenen Fällen sogar den Hauptteil der Lymphocyten darstellen können. (Eine ausführliche Beschreibung der verschiedenen Zellformen mit farbigen Abbildungen siehe bei Schultz und Mirisch, Virch. Archiv 1927, Bd. 264.)

Unter den prozentual stark verminderten Neutrophilen macht sich oft ein gehäuftes Auftreten von jugendlichen Zellformen geltend, so waren z. B. in einem von uns beobachteten Fall unter 18% Neutrophilen 1% Myelocyten, 2% Jgdl., 9% Stabkernige, 6% Segmentkernige. Für diese Fälle ist die Heranziehung des Kernverschiebungsindex empfehlenswert, der normal etwa 1:16 beträgt, hier 2:1, was einer recht erheblichen Kernverschiebung entspricht.

In der Genesung werden die atypischen lymphatischen Zellformen stets nach und nach durch die regelmäßig im Ausstrich vorkommenden Arten ersetzt und ganz allmählich, oft erst im Verlauf von Monaten geht die Lymphocytose zurück.

Neben dem charakteristischen Blutbild verlieren die übrigen Symptome· generalisierte Drüsenschwellung, Milztumor, Leberschwellung, die zunächst als unbedingt zum Krankheitsbild gehörig betrachtet wurden, an diagnostischer Bedeutung, da sie bei weitem nicht so regelmäßig anzutreffen waren, wie man zuerst angenommen hatte.

Der Befund an den Halsorganen ist wenig einheitlich; wir haben alle Formen der Entzündung in den verschiedensten Graden gesehen, von der einfachen serösen Entzündung bis zu völliger

Nekrose beider Tonsillen. Nägeli's Behauptung, daß nekrotische Prozesse nie tiefer gingen, müssen wir deshalb zurückweisen. Im allgemeinen können wir sagen, daß es sich vorwiegend um membranös-ulzeröse Entzündungsformen handelte, die selten ein-, meist doppelseitig auftraten. Doch läßt sich weder aus dem Lokalbefund, noch aus dem klinischen Bild im allgemeinen jemals ohne Blutuntersuchung die Diagnose stellen.

Aus der Tatsache, daß ein dem klassischen Bild der Lymphoidzellenangina entsprechender Krankheitszustand mit dem gleichen Blutbild **ohne** Angina beobachtet wurde, zogen verschiedene Autoren den Schluß, daß die Angina als nicht unbedingt zum Krankheitsbild gehörig zu betrachten sei, sondern nur als Symptom einer durch ein unbekanntes lymphotropes Virus hervorgerufenen besonderen Infektionskrankheit, das den übrigen Erkrankungen des lymphatischen Systems gleichzustellen sei.

Dieses **Symptombild ohne Angina,** das mit besonders starker Affektion der Drüsen einherging, war zuerst häufiger in Amerika gesehen worden und dort, ebenso wie in England und später auch in der Schweiz sogar in **epidemischem** Auftreten. Es wurde unter den verschiedensten Namen beschrieben und von Tidy und Daniel mit dem **Pfeifferschen Drüsenfieber** identifiziert und als besondere Infektionskrankheit betrachtet, eine Auffassung, die heute von zahlreichen Forschern vertreten wird.

Der Nachweis des angenommenen Erregers ist bis jetzt noch nicht gelungen, doch wird von Schwarz und Wendt seine nahe Verwandtschaft mit dem ebenfalls lymphotropen Virus der Röteln und der Haberfeldtschen Zeckenkrankheit vermutet, und diese drei klinisch und hämatologisch ähnlichen Krankheitsbilder unter dem Begriff der **benignen Lymphadenosen,** bzw. Lymphoblastosen zusammengefaßt.

Diesen Fällen, bei denen die Veränderungen am lymphatischen Apparat das Bild beherrschen, stehen andere gegenüber, bei denen jede Drüsenschwellung, sowie Milztumor und Lebervergrößerung fehlen; es besteht lediglich eine fieberhafte Erkrankung mit oder ohne Angina, und allein das Blutbild zeigt die als typisch beschriebenen Veränderungen sogar häufig in ausgesprochenerem Maße als bei den epidemisch auftretenden Fällen (aus einer amerikanischen Statistik geht hervor, daß in 25% der Erkrankungen an epidemischem Drüsenfieber ganz normale Lymphocytenwerte beobachtet wurden!).

Andererseits ist das charakteristische Blutbild, das bei kritischer Betrachtung aller bisher beschriebenen Fälle das einzig konstante Symptom darstellt, auch bei einer Reihe von anderen Erkrankungen gesehen worden, die nichts mit Drüsenfieber oder Angina zu tun hatten.

Daraus geht hervor, daß die typischen Blutveränderungen nicht nur im Rahmen einer angeblich wohlumrissenen Infektionskrankheit vorkommen, und daß mit der Annahme eines besonderen Erregers allein die Bedingungen für das Zustandekommen einer Lymphoidzellenreaktion im Blute keineswegs erschöpft sind.

Unsere Beobachtungen erstrecken sich begreiflicherweise nur auf solche Fälle, bei denen eine Angina das Hauptleiden darstellte, das die Kranken zum Aufsuchen der Klinik veranlaßt hatte.

Immerhin können wir aus unseren Erfahrungen sagen, daß die Verschiedenheit der Krankheitszustände, des Lokalbefundes, besonders auch des Beginnes und Verlaufs zu weitgehend war, als daß wir uns veranlaßt sähen, alle diese Fälle miteinander in Verbindung zu setzen, sie alle unter einem Gesichtspunkte zu betrachten, oder gar die Annahme einer besonderen Infektionskrankheit daraus herleiten zu wollen.

Zwar können wir aus unserem Erfahrungsbereich heraus die Möglichkeit einer solchen Infektionskrankheit nicht leugnen, doch können wir die größte Zahl unserer Fälle nicht als Unterstützung für diese Annahme auffassen.

Da der Nachweis des mutmaßlichen Erregers noch jeder Grundlage entbehrt, und auch die übrigen Versuche, die Entstehungsbedingungen der Lymphoidzellenreaktion klar zu stellen, noch zu keinem befriedigenden Ergebnis geführt haben, wird in letzter Zeit wieder die Möglichkeit diskutiert, daß es sich doch um eine besondere Reaktionsform des Körpers handeln könne, eine Ansicht, die sich durchaus vertreten läßt, besonders wenn man daran festhält, daß diese Reaktion nicht konstitutionell bedingt ist — diese Auffassung muß als längst widerlegt gelten —, sondern Ausdruck einer besonderen augenblicklichen Immunitätslage dem Infekt gegenüber ist.

In diesem Zusammenhang sei an einen vor einigen Jahren von Preuss unter dem Titel „Lymphoblastose bei Angina" veröffentlichten Fall erinnert, bei dem es sich um einen 49jährigen Patienten handelte, der wegen rekurrierender Endocarditis (anamnestisch häufig Tonsillarabszesse; Herzfehler) in stationärer Behandlung

war; Blutbild: Leuk. 4500, Eos. 0%, Stabk. 2%, Segm. 41%, Lymph. 50%!, Mono. 7%. Während der Krankenhausbehandlung trat eine akute Angina auf, die zu einer Ausschwemmung von „Lymphoblasten" führte; bei einer Gesamtzahl von 13 800 fanden sich unter 68% Lymphocyten 56% große atypische Zellen lymphatischen Ursprungs, die vom Verfasser als Lymphoblasten gedeutet wurden. Hier war zu einem chronischen Infekt, der die Blutbildveränderungen im Sinne einer chronisch-lymphatischen Heilphase unterhielt, ein akuter hinzugetreten. Sei es, daß dieser neue Reiz nicht stark genug war, um eine Neutrophilie auszulösen, oder daß das Granulocytensystem des Körpers durch die langdauernde Krankheit geschädigt war, jedenfalls kam es statt zu der zu erwartenden Reaktion des myeloischen, nur zu einer des lymphatischen Apparates, der sich bereits in einem gewissen Zustand der Ueberbeanspruchung befand und mit Ausschwemmung von atypischen jugendlichen Zellen reagierte. Diese Erklärung muß im vorliegenden Falle wahrscheinlicher wirken als die Annahme eines spezifischen Erregers, zumal es sich um einen älteren Menschen handelte, bei denen das Bild der eigentlichen Lymphoidzellenangina auch nach unserer Erfahrung kaum beobachtet wird.

In diese Richtung gehört auch eine Bemerkung von Deussing, der bei der Besprechung der plasmazellulären Reaktion bei Röteln (die nach zahlreichen Beschreibungen der Lymphoidzellenreaktion bei Angina sehr ähnlich sein soll, s. auch o.) angibt, daß diese Blutveränderungen nicht spezifisch seien, sondern auch bei Fällen von gehäuften gleichzeitigen oder rasch aufeinander folgenden Infektionen beobachtet würden.

Uns fiel weiterhin in einer ganzen Reihe von Fällen die anamnestische Angabe auf, daß nach Beginn der Erkrankung nochmals eine Besserung eingetreten war, die Kranken z. T. auch wieder aufstanden und sich dann erst mit erheblich stärkeren Beschwerden hochfiebernd wieder legen mußten, eine anamnestische Erhebung, die auch in vielen Fällen von peritonsillärer Entzündung und deren Verwicklungen bekannt ist. Mehrmals wurde auch angegeben, daß nach der scheinbaren Genesung von einer schweren oder leichteren Angina sich der Kranke — meist handelte es sich um sonst gesunde, kräftige jüngere Leute — kurz darauf eine besondere Anstrengung zugemutet hatte, z. B. eine Radtour, einen längeren Ausflug, die noch mit einer stärkeren Beanspruchung des Wärmehaushaltes ver-

knüpft gewesen war, und daß unmittelbar darauf, meist noch am Abend desselben Tages ein Rückfall eintrat, der dann von der typischen Blutreaktion begleitet war.

Weiter gibt die Vorgeschichte eines anderen Kranken zu denken: Vor einem Jahr Angina, im Anschluß daran Otitis media, vor einem halben Jahr Ikterus simplex, vor vier Monaten Panaritium; vor sechs Wochen Peritonsillarabszeß, seitdem hatte er sich nicht mehr richtig wohl gefühlt; bei wiederholten Urinuntersuchungen — er war selbst Arzt — stellte er jedesmal Erythrocyten fest. Vor 14 Tagen frischer Schnupfen, einige Tage darauf Schluckschmerzen, Fieber, Drüsenschwellung am Hals. Bei der Aufnahme ulzeröse Angina und typisches Blutbild.

Es ist auch hier anzunehmen, daß durch die häufigen Erkrankungen des letzten Jahres und besonders durch den chronischen Entzündungszustand der Tonsillen - dem die dauernde Erythrocytenausscheidung und das schlechte Allgemeinbefinden wohl zur Last zu legen ist — der neu hinzutretende Infekt eine veränderte Reaktionslage des Körpers vorfand.

Ohne aus diesen Beobachtungen zu weitgehende Schlüsse ziehen zu wollen, hielten wir sie doch für mitteilenswert und führen in diesem Zusammenhang den Satz Brogsitters aus einer Arbeit über die lymphatische Reaktion an: „Im morphologischen Blutbefund möchten wir nichts weiter sehen als den (u. U. fehlenden) Ausdruck allgemeiner humoraler und lokalzellulärer Abwehrvorgänge, die, abgesehen von der Masse und Heftigkeit des krankmachenden Agens, wechseln mit den allgemein **immunbiologischen** Bedingungen des befallenen Individuums."

Unsere Einstellung zu der Frage, inwieweit die Erreger der **Angina Plaut-Vincent** für die Entstehung der abnormen Blutreaktion verantwortlich zu machen sind, haben wir bereits bei der zusammenfassenden Veröffentlichung unserer Fälle von Angina mit Lymphoidzellenreaktion (D. Med. Wochenschr. 1932, Nr. 51) grundsätzlich dargelegt. Die ätiologische Rolle, die Friedemann der spezifischen Bakterienflora zuspricht, haben wir dort bereits abgelehnt mit der Begründung, daß z. B. sogar bei echter ausgesprochener Rachendiphtherie nicht nur der bakteriologische, sondern auch der örtliche Befund durch das Hinzutreten einer Plautschen Infektion in ihrem Sinne modifiziert werden kann (Zarniko in: Denker und Kahler, Handb. III. Bd.).

In allen Fällen mit bakteriologisch positivem Pl.-V.-Befund, ob sie nun klinisch das Bild der pseudo-membranösen Entzündung

mit schwer gestörtem Allgemeinbefinden oder mehr das typische Bild der ulzerösen Angina bieten, können wir daher sowohl den bakteriologischen wie den klinischen Befund nur als sekundäre Veränderungen auffassen.

Denn wenn wir überhaupt einen besonderen Erreger für die Anginen mit Lymphoidzellreaktion annehmen, so kommt die Plautsche Symbiose sicher nicht dafür in Frage, da sie in den weitaus meisten der bis jetzt beschriebenen Fälle nicht nachgewiesen werden konnte; ist aber die besprochene Blutveränderung nur eine unspezifische biologische Reaktion, so kann die Möglichkeit nicht ausgeschlossen werden, daß sie auch einmal bei einer Plautschen Angina vorkommt.

Endgültig möchten wir uns über die Ätiologie der Anginen mit Lymphoidzellenreaktion dahin äußern, daß die Annahme eines spezifischen Erregers zwar nicht ohne weiteres abzulehnen ist, daß er aber nicht nachgewiesen, und daß damit allein die Frage sicher nicht geklärt ist.

Ein ebenso umstrittenes Krankheitsbild, das wegen besonderer Blutveränderungen (völliges Verschwinden der Granulocyten bei Gesamtwerten unter 600 pro cmm) und gleichzeitig bestehender schwerer nekrotischer Schleimhautprozesse, die sich besonders häufig an den Tonsillen lokalisieren, in diesem Zusammenhang erwähnt werden muß, ist die **Agranulocytose.** 1922 wurde sie von Schultz gleichzeitig mit der Beschreibung einer Reihe von Fällen als Krankheitsbild sui generis aufgestellt. Nachdem aber dadurch die Aufmerksamkeit auf dieses jetzt wohl überall bekannte Bild gelenkt worden war, und die veröffentlichten Fälle immer zahlreicher wurden, stellte es sich heraus, daß die Symptome nicht so konstant waren, wie Schultz es ursprünglich für das typische Bild gefordert hatte, d. h. es gab viele Fälle, die mit Anämie und hämorrhagischer Diathese, andere wieder die ohne Ikterus verliefen. Dann war aus zahlreichen Beobachtungen hervorgegangen, daß man die Veränderungen des neutrophilen Blutbildes auch im Anschluß an schwerste toxische Schädigungen des Körpers bakterieller oder chemischer Natur hatte auftreten sehen (in Fällen von Sepsis, Benzolvergiftung, nach Neosalvarsan, Nirvanol, u. a. m.).

Aus alledem wurde die Folgerung gezogen, daß man für die Krankheitszustände mit agranulocytärem Blutbild keine einheitliche Ätiologie annehmen dürfe, sondern eine Trennung in symptomatische — mit bekannter Ätiologie — und in genuine, den Forderungen von Schultz entsprechende Formen vornehmen müsse.

Neben den zunächst gesehenen, stets akut oder subakut zum Tode führenden Fällen kamen im Laufe der Zeit auch solche zur Beobachtung, die geheilt wurden oder bei denen das Leiden mehr chronisch verlief, z. T. in einzelnen Schüben mit wechselnden sehr niedrigen oder auch höheren Leukocytenzahlen; andere wiesen auch im Intervall bei leidlichem Wohlbefinden nur ganz niedrige Werte auf, etwa 1—2000 pro cmm. Es wurden sogar Fälle bekannt, bei denen die Agranulocytose in vollem Umfang bestehen blieb und trotzdem völliges Wohlbefinden herrschte; andere wieder hatten schon vor Auftreten der Erkrankung, bzw. des Krankheitsgefühls das entsprechende Blutbild aufgewiesen. In diesen Fällen dürfte sicher ein konstitutioneller Faktor mit eine Rolle spielen, eine Frage, die in der außerordentlich vielseitigen Literatur über die Agranulocytose häufig erörtert wird. (Siehe hierzu auch die Arbeit von H. Uffenorde aus dem Pathologischen Institut der Universität Marburg, Direktor Prof. Versé, der die ursächlichen Bedingungen der Agranulocytose an Hand von Literatur- und eigenen Fällen ausführlich darstellt.)

Die Einheitlichkeit des Symptombildes wird weiter erschüttert durch die Behauptung verschiedener Autoren, daß die Agranulocytose Uebergänge zur Aleukie und zur Panmyelophtise zeigen könne ebenso wie zur lymphatischen Reaktion.

Alle diese Beobachtungen führten weiter zu der Ueberlegung, daß die Agranulocytose nicht als eigenes Krankheitsbild aufzufassen sei, sondern vielmehr als ein Symptomenkomplex, der im Rahmen der verschiedensten Erkrankungen auftreten könne, und daß die bisher als **genuin** beschriebenen Fälle nur insofern eine Sonderstellung einnähmen, als ihre Ätiologie nicht geklärt werden konnte.

In diesem Zusammenhang interessiert nun besonders die Rolle, die die Angina innerhalb des Krankheitsgeschehens spielt. Abgesehen von seltenen atypischen Fällen, bei denen z. B. eine starke Blutung aus einer Tonsille das erste klinische Symptom darstellte, oder eine beginnende Agranulocytose das Bild eines Peritonsillarabszesses vortäuschte, handelt es sich vorwiegend um nekrotisch-gangräneszierende Prozesse. In einer Reihe von Fällen waren sie sicher nur eine Teilerscheinung der Veränderungen, die sich an allen Schleimhäuten des Körpers (Oesophagus, Darm, Vagina, u. a. m.) finden können. Sie sind Ausdruck der durch fehlerhafte Blutzusammensetzung bedingten Gewebsschädigung, die zu einem sekundären Einwandern von Bakterien und je nach Lage des Falles

zu ausgesprochen septischen Erscheinungen führen können. Dieser Entstehungsmodus würde teilweise auch den Schleimhautprozessen bei primären Blutkrankheiten zukommen.

Daneben gibt es aber einwandfrei beobachtete Fälle, bei denen die Tonsillenveränderungen mit anschließenden septischen Allgemeinerscheinungen sicher den ätiologischen Ausgangspunkt für die Agranulocytose darstellten.

Als besonders beweiskräftig für diese Annahme gilt der von Marschik veröffentlichte Fall, der nach operativer Ausschaltung des von der Tonsille aus entstandenen Krankheitsherdes mit Unterbindung und Resektion der Vena jugularis nach der Uffenordeschen Methode schon 24 Stunden nach der Operation einen Anstieg der Leukocyten feststellen konnte.

In diese Reihe möchten wir auch einen von uns gesehenen Fall stellen, wenngleich hier nicht der Beweis durch einen günstigen Ausgang zu erbringen war:

Frau A. F., 31jährig, aufgenommen 13. 12. 32. Schon 5mal schwere Mandelentzündung gehabt, ohne Komplikationen; außer bei den Anginen nie ernstlich krank gewesen. War angeblich immer gesund und kräftig. Jetzt vor 5 Tagen erkrankt mit Halsschmerzen, Temperatur bis zu 40,7, wiederholt gefröstelt. In den ersten 3 Tagen dauernd wässerige Durchfälle. Seit gestern zunehmende Mattigkeit, Schluckbeschwerden, brennendes Gefühl im Hals. Aufnahme: Sehr schlechtes Allgemeinbefinden, benommen, zeitweise nicht orientiert. Lunge und Herz o. B., Leber nicht nachweisbar vergrößert, Milzpol bei stärkster Inspiration eben fühlbar. Mund: Zunge trocken, bräunlich belegt, schwere Gingivitis. Tonsillen: beiderseits sehr groß, gerötet, glänzend, lakunäre Beläge, auf der linken Tonsille kleine Nekrosen. Beide Gaumenbögen und Uvula gerötet, Schleim an der hinteren Rachenwand. Starker Fötor ex ore. Am Hals multiple Furunkel, auch am Stamm und den Extremitäten. Blutbild: Leuk. 200, Lymph. 92%, Mono. 8%.

13. 12. Enukleation der Tonsillen: beide Tonsillen lassen sich leicht und schnell ausschälen. Blutkultur steril.

14. 12. Starke Verschlechterung des Allgemeinbefindens, Delirien, nur zeitweise ist Patientin orientiert. Temp. zwischen 38,2 und 39,7. Bronchopneumonie i. r. Unterlappen. Abends Zunahme der motorischen Unruhe. Tonsillenbetten grünlichschwarz verfärbt. **Leuk.** 240, Lymph. 94%, Mono. 6%.

15. 12. Morgens beginnende Kreislaufinsuffizienz, die sich durch Herzmittel nicht mehr beheben läßt. 6.55 h Exitus. Bei der Sektion fanden sich außer einer schweren nekrotisierenden Entzündung im Operationsgebiet und seiner Umgebung keine anderen Schleimhautveränderungen. Bronchopneumonie des rechten Unterlappens.

Im vorliegenden Falle mußte bei der sonst kräftigen, aus voller Gesundheit heraus erkrankten Patientin aus der Anamnese der früheren Jahre — außer häufigen schweren Anginen nie ernstlich krank gewesen — und dem Bericht über den Beginn der jetzigen Erkrankung, der bei einer septischen Angina genau der gleiche hätte sein können, sofort, auch nach Erhebung des Blutbefundes, auf die schwere Tonsillenerkrankung als ursächliches Moment gefahndet werden. Auch der klinische Befund war abgesehen von kleinen Nekrosen auf der linken Tonsille für eine Agranulocytose im engeren Sinne nicht typisch. Bei fehlendem Blutbild hätte der Fall als gewöhnliche Sepsis nach Angina aufgefaßt werden müssen. Aus alledem mußte hier vielmehr die Möglichkeit einer symptomatischen Entstehung des Granulocytenschwundes erwogen werden, vielleicht durch direktes Einschwemmen von hochvirulenten Erregern bzw. deren Toxinen in die Blutbahn (daß die Blutkultur dabei steril blieb, besagt nichts), und deshalb bei dem sehr bedrohlichen Allgemeinzustand als einzige Möglichkeit einer Rettung die Enukleation der Tonsillen vorgenommen werden. Leider war dadurch keine Besserung mehr zu erzielen: die toxische Schädigung des Knochenmarkes, die bereits zu einer absoluten Agranulocytose geführt hatte, war irreparabel geworden.

Bei der Sektion fanden sich an anderen Schleimhäuten keinerlei Nekrosen oder gangräneszierende Prozesse. Daß in der Umgebung des Wundgebietes sich die nekrotisierende Entzündung weiter auf Gaumensegel und Zungengrund ausgedehnt hatte, müssen wir als sekundäre Erscheinung betrachten. Infolge des Leukocytenmangels war die postoperative Heilungstendenz der Gewebe herabgesetzt, einwandernde Bakterien konnten ihre zerstörende Wirkung entfalten. So war auch von pathologisch-anatomischer Seite für eine genuine Agranulocytose im Sinne von Schultz kein Anhaltspunkt zu finden.

Verhältnismäßig selten, aber doch recht wichtig sind die Fälle von **primären Bluterkrankungen,** bei denen die Kranken wegen Be-

schwerden von seiten des Halses zuerst den Facharzt aufsuchen. Meist handelt es sich hierbei um **akute,** seltener um **chronische Leukämien.** Die Veränderungen, die dabei an den Tonsillen auftreten, sind ganz verschiedener Natur: einmal handelt es sich nur um starke ein- oder doppelseitige Hypertrophien ohne gleichzeitige entzündliche Erscheinungen, oder es finden sich Entzündung jeden pathologisch-anatomischen Charakters vor.

Außer der oft gleichzeitig dabei auftretenden akuten Gingivitis ist nach Schultz der rasche in wenigen Tagen erfolgende Wechsel von lakunärer Angina zur Gangrän auffallend.

Die bei den meisten Fällen gefundenen Ulcera und Nekrosen entstehen auf dem Boden von zerfallenden leukämischen Infiltraten, die sekundär infiziert werden und mit druckschmerzhaften Halsdrüsenschwellungen bei hohem Fieber das Bild einer primären Entzündung vortäuschen können.

In einem der Klinik zugewiesenen Falle wurde Sepsis nach Angina mit starker Beteiligung der Halsdrüsen angenommen. Erst die aus äußeren Gründen später vorgenommene Blutuntersuchung sicherte die Diagnose, die bei der Sektion bestätigt wurde.

Es kann aber auch ohne Infiltrate auf Grund der herabgesetzten Gewebsimmunität zum Pathogenwerden und Einwandern von Bakterien aus der Mundhöhle in die in ihren vitalen Bedingungen geschädigte Schleimhaut kommen.

Für die weiter hierher gehörende Form der akuten Leukämie, die **aleukocythämische Leukämie,** und auch für die **Aleukie** (Amyelie), die klinisch und auch pathologisch-anatomisch nicht immer klar voneinander zu trennen sind, kommt noch eine weitere Entstehungsmöglichkeit in Frage, die durch die bei diesen Formen sehr ausgeprägte hämorrhagische Diathese veranlaßt wird. Hier sind es häufig Blutungen in das Tonsillengewebe, die zu Zerfallshöhlen führen und auf diesem Wege, besonders beim Durchbruch nach außen eine Nekrose der bedeckenden Schleimhaut bedingen. (Einige in dieser Richtung sehr lehrreiche Fälle siehe bei W. Schultz, Erkrankungen der Gaumenmandeln.)

Eine genauere Differentialdiagnose zwischen den eben genannten Blutkrankheiten wird man von dem Halsfacharzt kaum erwarten. Genug, daß er stets in fraglichen Fällen die Untersuchung

des weißen Blutbildes heranzieht, eine Bluterkrankung diagnostiziert und den Kranken einer weiteren internistischen Behandlung zuführen kann.

Die therapeutischen Aussichten sind bei diesen meist ganz akut zum Tode führenden Erkrankungen sehr gering, so daß von einer Lokalbehandlung der Tonsillen von vornherein abzusehen ist. Besonders soll durch die Blutuntersuchung von unnötigen und gefährlichen operativen Eingriffen zurückgehalten werden, die die Gefahr einer tödlichen Blutung in sich schließen.

Zum Schluß danke ich meinem verehrten Lehrer, Herrn Prof. Dr. Uffenorde, für die Ueberlassung des Themas und für die Förderung, die er mir bei der Fertigstellung der Arbeit und in meiner Ausbildung zuteil werden ließ.

Herrn Prof. Versé danke ich ebenfalls für die gestattete Einsichtnahme in das Sektionsprotokoll eines oben erwähnten Falles.

## Schrifttum.


Benedikt, Z.bl. f. in. Med. 1929, Nr. 46.

Boland, Zeitschr. f. H. N. O. Heilk. Bd. 30, S. 339.

Cantele, Zit. nach Z.bl. f. H. N. O. Hkd. Bd. 16, S. 703.

Hellich, Med. Klin. 1932, Nr. 33.

Höring, D. med. Wochenschr. 1933, Nr. 13 (Verhdlg. d. Kieler Med. Ges.).

Nägeli, Jahreskurse f. ärztl. Fortbildung, März 1933.

Preuss, Klin. Wochenschr. 1926, Nr. 22.

Schilling, V., Med. Klin. 1932, Nr. 9.

Schilling, E., Med. Klin. 1932, Nr. 23.

Schmerel, Med. Klin. 1932, Nr. 32.

Schwarz, Klin. Wochenschr. 1930, S. 2355.

Voit, Klin. Wochenschr. 1932, S. 2165.

Wendt, Med. Klin. 1931, S. 1593.

Wolf, M. Med. Wochenschr. 1933, S. 1417.

Zikowsky, W. Kl. Wochenschr. 1929, Nr. 42.

Zypkin, Frankf. Z. Path. 45, S. 321—327 (1933).


Ausführliche Literaturangaben siehe ferner bei:


Jakobowitz, Z.Bl. f. H. N. O. Hlkd., Bd. 15, S. 1.

Levy, Z.Bl. f. H. N. O. Hkd. Bd. 18, H. 11.

Uffenorde, H., Inaug. Diss. Marburg 1932.

## Lebenslauf.

Ich, Annemarie Nebe, Tochter des Versicherungsdirektors Arthur Nebe und seiner Frau Anna, geb. Müller, wurde am 31. August 1906 in Nürnberg geboren. Ich bin evangelischer Konfession und arischer Abstammung.

Seit 1909 leben meine Eltern in Berlin.

Das Reifezeugnis erhielt ich am 25. 2. 27 nach langjährigem Besuch der Gertrauden-Schule zu Berlin-Dahlem (Oberlyceum der Oberrealschulrichtung).

S.S. 1927 begann ich das Studium der Medizin in Marburg; dort verbrachte ich bis auf das S.S. 28, in dem ich in Graz studierte, meine vorklinischen Semester und bestand auch dort im August 1929 die ärztliche Vorprüfung.

Meine klinischen Semester verteilen sich folgendermaßen:

W.S. 29/30 Marburg, S.S. 30 Würzburg, W.S. 30/31 und S.S. 31 Berlin, W.S. 31/32 und S.S. 32 wieder Marburg, wo ich am 28. Januar 1933 das ärztliche Staatsexamen bestand.

Vom 1. 2. bis 15. 3. 33 war ich als Medizinalpraktikantin an der Universitäts-Ohrenklinik zu Marburg (Direktor: Prof. Dr. Uffenorde), vom 16. 3. bis 31. 7. 33 an der Inneren Abteilung des Stubenrauch-Kreiskrankenhauses zu Berlin-Lichterfelde (Dirigierender Arzt der Inneren Abteilung: Prof. Dr. Retzlaff) tätig.

Seit 1. 8. 33 bin ich Medizinalpraktikantin an der Universitäts-Augenklinik zu Marburg (Direktor: Prof. Dr. Grüter).

## Meine akademischen Lehrer waren:

in **Berlin:**

v. Bergmann, Bier, Blumenthal, Czerny, Döderlein, Gocht, Hahn, Heymann, His, Karger, Krückmann, Meesmann, Ruge, Roessle, Schilling, Stoeckel.

in **Graz:**

Löhner, Müller, Rabl, Skrabal.

in **Würzburg:**

Bogendörfer, Bohnenkamp, Flury, Gauss, Grafe, König, Reinwein, M. B. Schmidt, Seiffert.

in **Marburg:**

vorklinisch: Alverdes, v. Auwers, Claussen, Dittler, Göppert, Grüneisen, Jacobshagen, Korschelt, Kutscher, Nauck, Strecker.

klinisch: Arndt, Baur, Eimer, Grüter, Freudenberg, Hildebrand, Kehrer, Klapp, Klewitz, Kretschmer, Loebell, Naujoks, Neumann, Ruete, Schmidt-Schleicher, Schwenkenbecher, Uffenorde, Versé, Wiedhopf.